

THE TREATMENT OF KELOIDS AND HYPERTROPHIC SCARS THROUGH INTRALESIONAL CRYOTHERAPY

# Die Behandlung von Keloiden und hypertrophen Narben durch intraläsionale Kryotherapie

YARON HAR-SHAI<sup>1</sup> UND MICHAEL J. WEIDMANN<sup>2</sup>**SCHLÜSSELWÖRTER:**

Keloid, intraläsionale Kryotherapie, Kontaktkryotherapie

**ZUSAMMENFASSUNG:**

Es gibt eine nicht unerhebliche Zahl von Patienten, die nach einem Eingriff ein Keloid entwickeln. Neben Jucken und starken Schmerzen sind einige Patienten verzweifelt oder leiden unter Depressionen. Durch die Modeerscheinung des Piercing ist die Zahl der Betroffenen noch gestiegen, denn gerade die Ohren sind die Region, an der Keloiden am häufigsten entstehen. Nach Aussage von Prof. Dr. Zouboulis vom Klinikum in Dessau kann bei 2% der Oberkörper-OPs von einer Keloidbildung ausgegangen werden. Alle von uns in der Vergangenheit durchgeführten konservativen Behandlungsoptionen konnten lediglich lindern, nicht jedoch zu einer langfristigen, sichtbaren und den Patienten befriedigenden Reduktion der Symptomatik beitragen oder gar Rezidive verhindern. Seit Anfang 2012 kann auch in Deutschland mit einer neuen Behandlungsmethode therapiert werden, die bereits seit einigen Jahren erprobt wurde: Die intraläsionale Kryotherapie. Die Technik wurde von Prof. Har-Shai, Haifa, in Kooperation mit dem weltweit führenden Spezialisten für Kryochirurgie, Prof. Zouboulis vom Klinikum in Dessau entwickelt. Unter Berücksichtigung der jüngsten wissenschaftlichen Ergebnisse ist die intraläsionale Kryochirurgie als die Therapie der Wahl für die Behandlung von Keloiden und größeren hypertrophen Narben anzusehen. Die Kombination mit einer intraläsionalen Steroidgabe ist möglich. Die Ursachen einer Keloidbildung und die wissenschaftlichen Ergebnisse der intraläsionalen Kryotherapie werden hier beschrieben.

Auch wenn man sie im normalen Alltagsleben nicht erkennen kann, es gibt sie in nicht unerheblicher Zahl: Patienten, die nach einem Eingriff ein Keloid bekommen und sich damit nicht nur stigmatisiert fühlen, sondern auch stark unter den Primärsymptomen „wiederkehrendes Jucken“ und „starke Schmerzen“ zu leiden haben. Bei einigen unserer Patienten mussten wir Verzweiflung und Depressionen feststellen, weil ihr Keloid den ganzen Lebensprozess dominierte. Die wuchernde Narbe wurde dabei oft so geschickt camouliert, dass ein unbefangener

**KEYWORDS:**

Keloids, intra lesional cryotherapy, contact cryotherapy

**SUMMARY:**

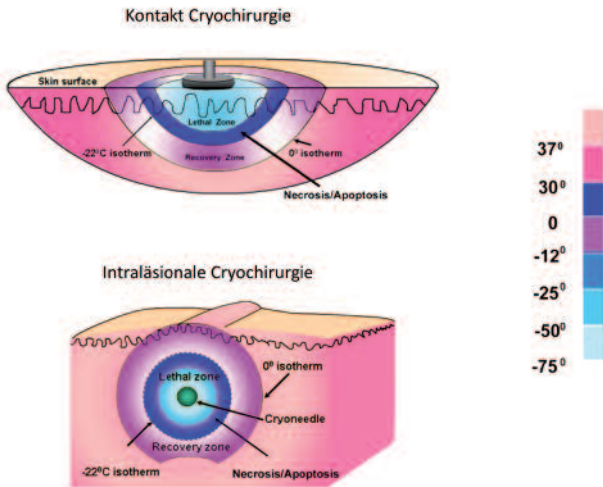
There is a not irrelevant number of patients, that develop a keloid after a operation. Besides itching and acute pain, some patients become desparate or suffer a depression. Through the fad of piercing the number of patients has risen even more, for the ears are the region, where most keloids develop. Professor Zouboulis from the Clinic in Dessau states, that about 2% of all operations in the region of the upper body develop a keloid. All of the conservative treatment methods conducted by us in the past, were able to relieve, but were not able to contribute to a visible and satisfactory reduction of the symptomatology or prevent a recurrence of keloids. Since the beginning of 2012 one can work therapeutically with a new treatment method, that has been tested for some years: intra lesional cryotherapy. The technique was developed by Professor Har-Shai, Haifa in cooperation with the reknown specialist for cryo surgery, Professor Zouboulis from the Clinic in Dessau. Taking into account the most recent scientific results, intra lesional cryosurgery is to be seen as the therapy of choice in the treatment of keloids and greater hypertrophe scars. The combination with an intralesional steroid administration is possible. The cause of keloids and the scientific results of intralesional cryotherapy are herein described.

Betrachter sie nicht wahrnehmen konnte. In jüngster Zeit ist durch die Modeerscheinung des Piercing die Zahl der Betroffenen nochmals gestiegen, denn gerade die Ohren sind die Region, an der Keloiden am häufigsten anzutreffen sind. Wieviele hypertrophe Narben oder Keloiden bei allen durchgeführten Operationen in Deutschland entstehen, ist statistisch nicht erfasst. Young gibt die Zahl der jährlichen Operationen in den entwickelten Ländern mit 100 Mio. an. Es ist jedoch davon auszugehen, dass die Zahl der mit ihren Narben unzufriedenen Patienten nicht gering ist, wie Youngs Untersuchungen zeigen [1].

Ziele einer Keloidtherapie sollten sein die Erhaltung bzw. Wiederherstellung ausreichender Funktionalität der betroffenen anatomischen Einheit, die Rückbildung narbenspezifischer Symptome wie quälender Juckreiz, persistierende Erytheme

1 The Ruth and Bruce Rappaport Faculty of Medicine,  
Carmel Medical Center, Haifa

2 Klinik am Forsterpark, Augsburg



**Abb. 1:** Im Temperaturvergleich konnte gezeigt werden, dass die Temperaturverteilung der intraläsionalen Technik deutliche Vorteile gegenüber der Kontakttechnik aufweist.

und Schmerzen, die ästhetischen Ansprüche sollten weitestgehend erfüllt werden, Rezidive sollten ausgeschlossen sein und das Ergebnis sollte dauerhaft günstig nach Ende der Behandlung fortbestehen.

Alle von uns in der Vergangenheit durchgeführten konservativen Behandlungsoptionen konnten lediglich lindern, nicht jedoch zu einer langfristigen, sichtbaren und den Patienten befriedigenden Reduktion der Symptomatik beitragen oder gar Rezidive verhindern. Insofern war eine Keloidbehandlung immer weit von den beschriebenen Zielvorgaben entfernt. Seit Anfang 2012 kann auch in Deutschland mit einer neuen Behandlungsmethode therapiert werden, die bereits seit einigen Jahren erprobt wurde: die intraläsionale Kryotherapie.

Die Technik wurde von Prof. Har-Shai, Haifa, in Kooperation mit dem weltweit führenden Spezialisten für Kryochirurgie, Prof. Zouboulis vom Klinikum in Dessau entwickelt.

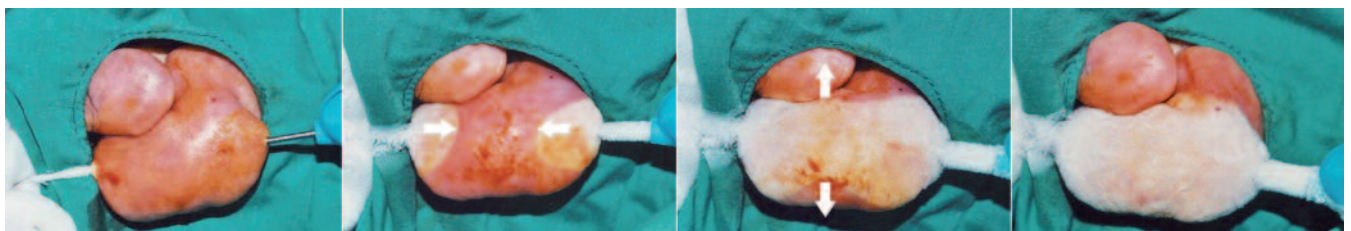
**KONTAKTKRYOTHERAPIE**

Bevor wir die Technik und ihre Vorteile näher beschreiben, möchten wir auf die Kryochirurgie im Allgemeinen eingehen. Auch mit Kontaktkryotherapie wurden bereits bei der Behandlung von Keloiden Erfolge erzielt, weil die Kälteeinwirkung

selektiv das Wachstum und die Produktion von Kollagen durch die Keloidfibroblasten hemmt und immunregulierend wirkt. Das Keloid wurde dadurch in seinem Wachstum gehindert und manchmal bildete es sich bei Einhaltung der korrekten Behandlungsprotokolle sogar zurück. Dennoch hatte die Kontaktbehandlung auch Nachteile, die den Erfolg des Verfahrens stark minimierten: Insbesondere waren die Zerstörung der äußeren Hautschicht und die damit einhergehende Depigmentierung des behandelten Areals sowie die große Zahl von Behandlungseinheiten eine von den Patienten nur schwer zu akzeptierende Beeinträchtigung, und die Erfolgsrate war nicht so hoch, dass diese Option oft gewählt wurde. Rezidive konnten nicht durchgängig ausgeschlossen werden. Schließlich verursacht Kontaktkryotherapie nicht unerhebliche Schmerzen. Im Temperaturvergleich (Abb. 1) konnte gezeigt werden, dass die Temperaturverteilung der intraläsionalen Technik deutliche Vorteile gegenüber der Kontakttechnik aufweist, diese Vorteile ermöglichen ein Überleben der Melanozyten und damit das Überleben der normalen Hautpigmente. Des weiteren ist in der Regel nur noch eine Behandlungseinheit notwendig. Dies trägt maßgeblich zur Patientenakzeptanz bei. Dermatologen, die die Kryotherapie für vielfältige Indikationen einsetzen, sind zunächst entsetzt und erschrocken über die lange Dauer der Intraläsionaltechnik, weil beim Sprayen oder Kontakt wenige Sekunden genügen, um die Oberfläche zu zerstören. Bei der Intraläsionaltechnik wird das Keloid mehrere Minuten je nach Größe bis zu 20 Minuten der Kälte ausgesetzt (Abb. 2 Gefriersequenz).

**INTRALÄSIONALE KRYOCHIRURGIE BEHANDLUNGSVERLAUF**

Die Weiterentwicklung des kontakt-kryotherapeutischen Verfahrens besteht darin, dass eine Spezialnadel durch das Keloid unter Lokalanästhesie hindurchgeschoben wird. Die Nadel ist so konstruiert, dass sie die gummiartige, harte Masse des Keloids durchdringen kann, die durch die besondere Struktur der verwickelten Keloidfibroblasten erzeugt wird. Die Nadel ist in der Lage, flüssigen Stickstoff kontinuierlich hindurch zu leiten, sodass das Keloid von innen her abgekühlt wird. Die Behandlung ist beendet, wenn das Keloid komplett vereist ist. Es wird eine antibiotische Salbe aufgetragen und ein Verband aufgelegt. In der Post-Op Phase bildet sich zunächst eine nässende Blase, die nach einer Woche austrocknet. Bis zum Stadium der Austrocknung sollte die antibiotische Salbe täglich



**Abb. 2:** Gefriersequenz: Bei der Intraläsionaltechnik wird das Keloid mehrere Minuten je nach Größe bis zu 20 Minuten der Kälte ausgesetzt.

nach einer Reinigung mit Wasser und Seife erneut aufgetragen werden. Es bildet sich eine Kruste, die abfällt. In einem Zeitraum von 6 Monaten schrumpft das Keloid um 50–70% je nach Region zusammen. Nach 6 Monaten ist der Behandlungserfolg zu sehen, Langzeituntersuchungen zeigen aber auch bis 12 Monate eine kontinuierliche Reduktion der Größe. Die Beschwerden – Juckreiz und Schmerzen – verringern sich bereits nach einer Woche so stark, dass dieser schnelle Rückgang für die Patienten eine neue Lebensqualität erzielt. Die Struktur der Fibroblasten und Kollagenfasern wird zu der ursprünglichen Struktur umgebaut, dadurch verschwindet die Härte der Narbe, sie wird wieder weich und flexibel.

## HISTOPATHOLOGIE UND URSACHEN DER KELOID-ENTSTEHUNG

Zunächst eine kleine Übersicht der Pathophysiologie hypertropher Narben und Keloide Einstieg:

- Kollagen Typ I Synthese bei Keloiden 20fach erhöht gegenüber normaler Haut, 3fach gegenüber hypertrophen Narben
- Fibroblastenverweildauer auf Monate bis Jahre erhöht (im Normalfall Beginn der Regression nach 3 Wochen)
- Wachstumsfaktoren: TGF- $\beta$ , PDGF gesteuerte Regulation der Fibroblastenaktivität gestört
- Fibronectin-Biosynthese 4fach erhöht
- Hyaluronidase in Keloiden erhöht
- Kollagenase in hypertrophen Narben vermindert
- HLA-DRB-16, B-14, BW-16
- Autoimmunologisch: Antifibroblastenantikörper nachweisbar
- Vermehrte Ablagerung von Immunglobulinen (IgG, IgA, IgM) in Keloiden

Die Ursachen für die Keloidentstehung sind bislang nicht eindeutig geklärt, es kann aber in jedem Fall eine genetische Disposition angenommen werden wie beispielsweise die Untersuchung von Keloidauftreten bei Zwillingen gezeigt hat. Dunklere Hauttypen sind eher anfällig als unser heller kaukasischer Hauttyp. Keloide entstehen nicht in gleicher Häufigkeit in jeder Körperregion. Der Oberkörper ist anfälliger als Unterkörper und Extremitäten. Am häufigsten entwickeln sie sich im Bereich der Ohren. Verstärkt wurde das Vorkommen nochmals durch eine Mode der letzten 15 Jahre, das Piercing. Das durchschnittliche Alter bei Manifestation ist 22, das Durchschnittsalter bei Behandlungsbeginn 26.

## DARSTELLUNG DER WISSENSCHAFTLICHEN ERGEBNISSE

Unter Leitung von Har-Shai wurden zahlreiche Publikationen zu dem Thema veröffentlicht und Studien durchgeführt, wobei verschiedene Aspekte gemeinsam mit Ko-Autoren untersucht wurden wie die Histopathologie, Patientenbeeinträchtigungen und Größe der Deformität, Beeinflussbarkeit unterschiedlicher Regionen, Vergleich von Kontakt- und Intraläsionaltherapie,

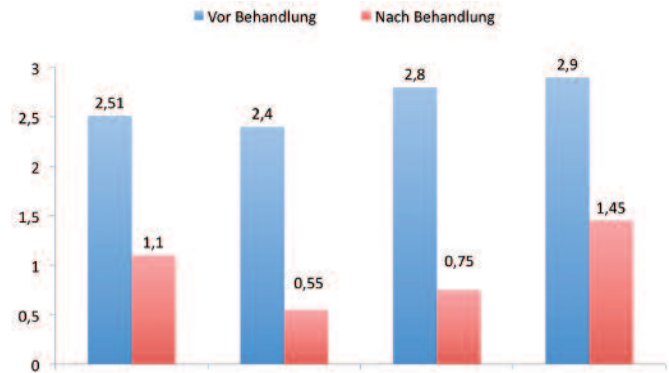


Abb. 1: Im Temperaturvergleich konnte gezeigt werden, dass die Temperaturverteilung der intraläsionalen Technik deutliche Vorteile gegenüber der Kontakttechnik aufweist.

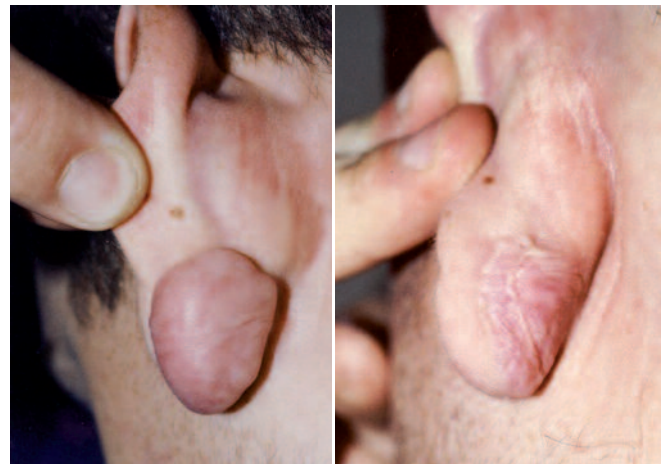

Abb. 4: Patient vor und nach Kryotherapie.

Abhängigkeit der Ergebnisse von der Temperaturverteilung, der Dauer der Behandlung und der Tiefe der erzeugten Temperatur sowie der Schmerzvergleich unterschiedlicher Behandlungsmöglichkeiten.

In Abb. 3 ist die Bewertung von 4 Faktoren zu sehen, jeweils vor und nach der Behandlung. Alle Beschwerden reduzierten sich um mindestens 50%, wobei insbesondere die Schmerzen und die Dichte und damit Härte der Keloide exorbitant abnahmen.

Die eingesetzten Untersuchungsmethoden können wie folgt beschrieben werden: Biopsien und dreidimensionale bildgebende Verfahren zeigten eine signifikante Änderung der Kollagenfaserstruktur nach der Behandlung. Während das Kollagen in Keloiden eine verwirbelte Faserung aufweist, wird diese Verwirbelung nach Kryochirurgie nicht mehr beobachtet.

Nicht nur veränderte sich die Faserstruktur, auch die Dicke der Kollagenschicht wurde reduziert. Die Fibroblastenaktivität wurde mit 3 verschiedenen Markern untersucht (Transgelin, Cytoglobin/STAP, Prolinhydroxylase- $\beta$ ). Alle Marker zeigten nach der Behandlung einen Stopp der übermäßigen Fibroblastenaktivität. Es konnten keine PCNA-positiven Zellen nach der Behandlung nachgewiesen werden. Die Blutgefäße blieben erhalten.

Auch die subjektive Schmerzempfindung wurde untersucht, wobei 3 Stadien unterschieden wurden: Während der Behandlung, direkt nach der Behandlung und 4 Stunden nach der Behandlung. Verglichen wurden Kontakt- und Intraläsionalkryotherapie. Die intraläsionale Methode wurde von allen Patienten erheblich besser akzeptiert, die Schmerzempfindung in den ersten beiden Stadien war deutlich besser, nach 4 Stunden begannen sich die Schmerzen anzugleichen (Abb. 5).

Kryochirurgie kann als ein „ökologisches“ Verfahren definiert werden, weil außer der Kälte keine Intervention durch Substanzen oder Strahlung erfolgt. Unter Berücksichtigung der jüngsten wissenschaftlichen Ergebnisse ist die intraläsionale Kryochirurgie als die Therapie der Wahl für die Behandlung von Keloiden und größeren hypertrophen Narben anzusehen. Die Kombination mit einer intraläsionalen Steroidgabe ist möglich.

### ABRECHNUNG

Obwohl es bereits mehr als 50 zertifizierte Behandler und Kliniken in Deutschland gibt, die das Verfahren anwenden, ist die Bezahlung durch die gesetzlichen Kassen bislang nicht geregelt. Die privaten Kassen übernehmen normalerweise den Eingriff, gesetzlich Versicherte müssen mit Kosten von ca. 500-800 EUR je nach Behandlungsdauer (abhängig von Größe und Anzahl der Keloide) für eine einmalige Behandlung rechnen und diese selbst zahlen.

#### Weitere Informationen zur Therapie:

[www.netzwerk-keloid.de](http://www.netzwerk-keloid.de)

#### Zertifizierungen durch:

[www.globalhealth-academy.de](http://www.globalhealth-academy.de)

#### Korrespondenzadresse:

Dr. Michael J. Weidmann  
Praxis Drs. Dörzapf und Partner  
Klinik am Forsterpark  
Willy Brandt Platz 3A  
D-86150 Augsburg  
Info@doerzapf.de

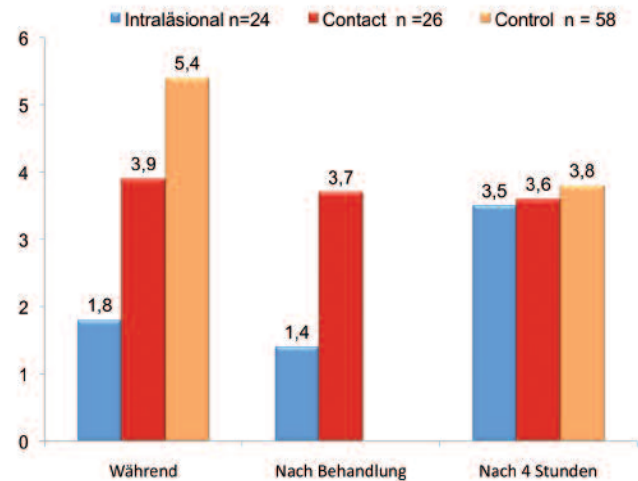


Abb. 5: Auch die subjektive Schmerzempfindung wurde untersucht.

### Literatur

1. Young VL, Hutchison J (2009) Insights into patient and clinician concerns about scar appearance: semiquantitative structured surveys, *Plast Reconstr Surgery* 124: 256-265.
2. Har-Shai Y, Mettanes I, Zilberstein Y, Genin O, Spector I, Pines M (2011) Keloid histopathology after intralesional cryosurgery treatment, *J EADV*, 25:1027-1036, DOI: 10.1111/j.1468-3083.2010.03911
3. Har-Shai Y, Brown W, Labbé D, Domp Martin A, Goldine I, Gil T, Mettanes I and Pallua N (2008) Intralesional cryosurgery for the treatment of hypertrophic scars and keloids following aesthetic surgery: the results of a prospective observational study, *Int J Low Extrem Wounds*, 7:169-175, DOI: 10.1177/1534734608322813
4. Har-Shai Y, Amar M, and Sabo E (2003) Intralesional cryotherapy for enhancing the involution of hypertrophic scars and keloids, *Plast Reconstr Surgery* 111:1841-1852.
5. Har-Shai Y, Dujovny E, Rohde E, Zouboulis CC (2007) Effect of skin surface temperature on skin pigmentation during contact and intralesional cryosurgery of keloids, *J EADV*, 21:191-198.
6. Har-Shai Y, Sabo E, Rohde E, Hyams M, Assaf C, Zouboulis CC (2006) Intralesional cryosurgery enhances the involution of recalcitrant auricular keloids: a new clinical approach supported by experimental studies, *Wound Rep Reg* 14:18-27.
7. Mirmovich O, Gil T, Goldin I, Lavi I, Mettanes I, Har-Shai Y (2012) Pain evaluation and control during and following the treatment of hypertrophic scars and keloids by contact and intralesional cryosurgery – a preliminary study, *J EADV* 26:440-447.

## 23. FORTBILDUNGSWOCHE FÜR PRAKTISCHE DERMATOLOGIE UND VENEROLOGIE 2012 22.07. – 27.07.2012, München

### Weitere Informationen:

INTERPLAN Fortbildungswoche GmbH, Landsberger Straße 155, D-80687 München  
Tel: +49 (0)89-54 82 34-73, Fax: +49 (0)89-54 82 34-42, [fobi@interplan.de](mailto:fobi@interplan.de)  
[www.fortbildungswoche.de](http://www.fortbildungswoche.de)